

درمان های زیبایی دندانپزشکی

# لامینیت ونیر چینی

دکتر سید حسین رجالی

جراح - دندانپزشک

*Dr. S. H. Rejali*

این جزوه الکترونیک برای آشنائی عموم مردم با دندانپزشکی زیبایی توسط دکتر سید حسین رجالی تهیه شده است. تکثیر و توزیع آن به صورت کل فایل بلامانع است. استفاده از تصاویر و نوشته ها بدون اجازه کتبی از نویسنده مجاز نمی باشد.

انتشار این جزوه الکترونیک جزئی از فعالیت های فرهنگی و علمی وبلاگ مشاوره دندانپزشکی می باشد.

<http://dentistry.blogfa.com>

# هدف درمان های زیبایی

- اصلاح طرح لبخند
- تصحیح رنگ دندان ها
- ردیف کردن دندان ها
- بستن فاصله دندان ها
- درمان نقایص مینای دندان
- ترمیم بادوام پوسیدگی های وسیع دندان های جلو
- اصلاح زشتی لثه ها

# طرح لبخند

انواع طرح لبخند:

- لبخند جوانی : دو دندان جلو بلندتر و مشخص تر از بقیه دند ان ها هستند.



*Dr. S. H. Rejali*

● لبخند عاقلانه: در این نوع طرح لبخند دندان ها تقریبا" در یک ردیف افقی قرار می گیرند. این نوع لبخند معرف درایت و تکامل عقلانی شخص می باشد.



*Dr. S. H. Rejali*

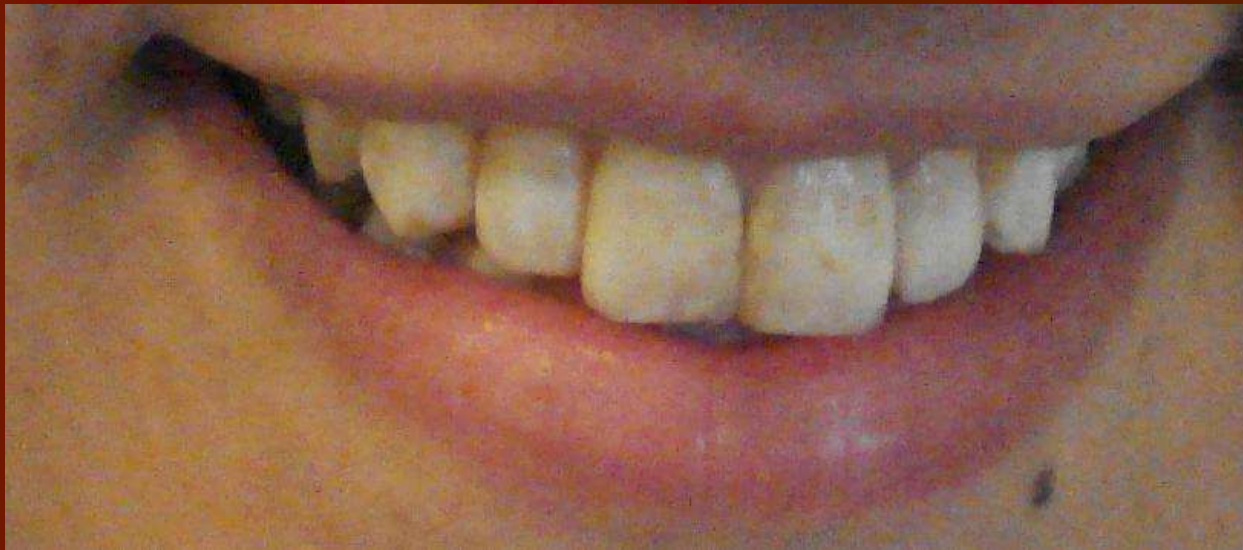● لبخند اسپرت: این نوع لبخند بین دو حالت قبلی است. در این نوع لبخند گرمی و طراوت را می توان مشاهده کرد.



*Dr. S. H. Rejali*

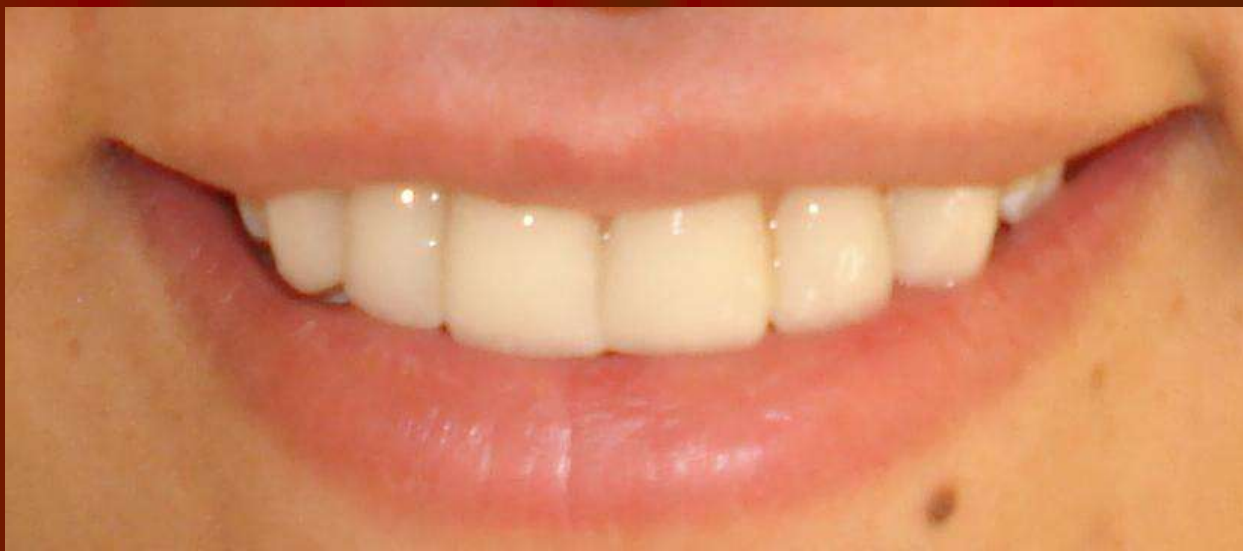با درمان های زیبایی چه مواردی را می توان برطرف کرد؟

● بد رنگی دندان ها: رنگ دندان ها تأثیر زیادی در زیبایی شخص دارد.



*Dr. S. H. Rejali*

● با انجام درمان لامینیت رنگ دندان ها سفید شده درخشندگی خاصی پیدا کرده است.

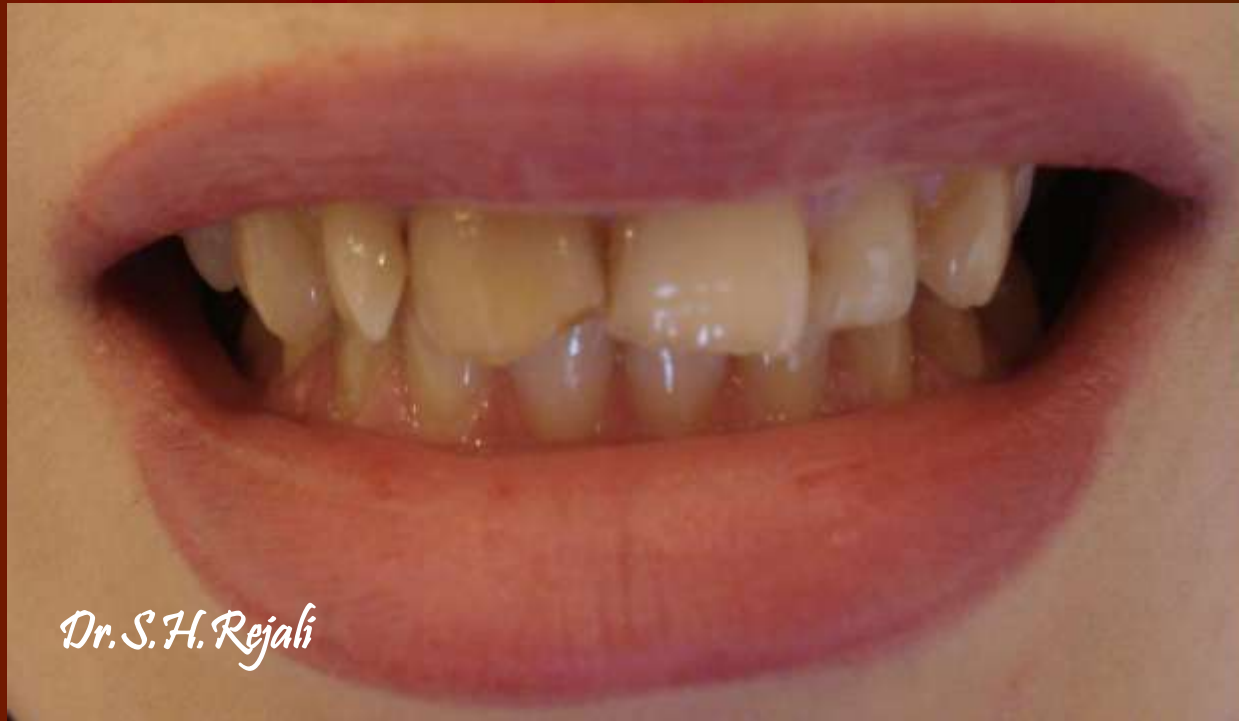

*Dr. S. H. Rejali*

مورد درمان شده توسط دکتر رجالی

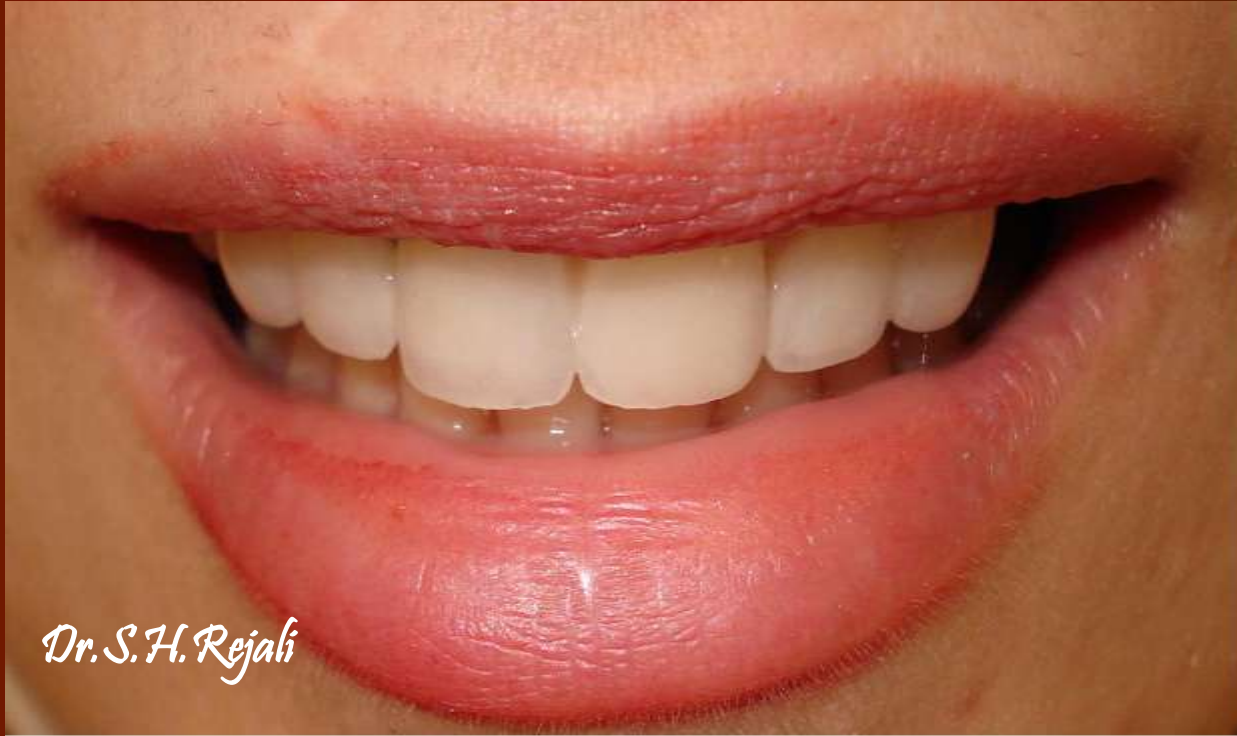

# ● خوردگی لبه دندان ها و نامرتبی دندانی



*Dr. S. H. Rejali*

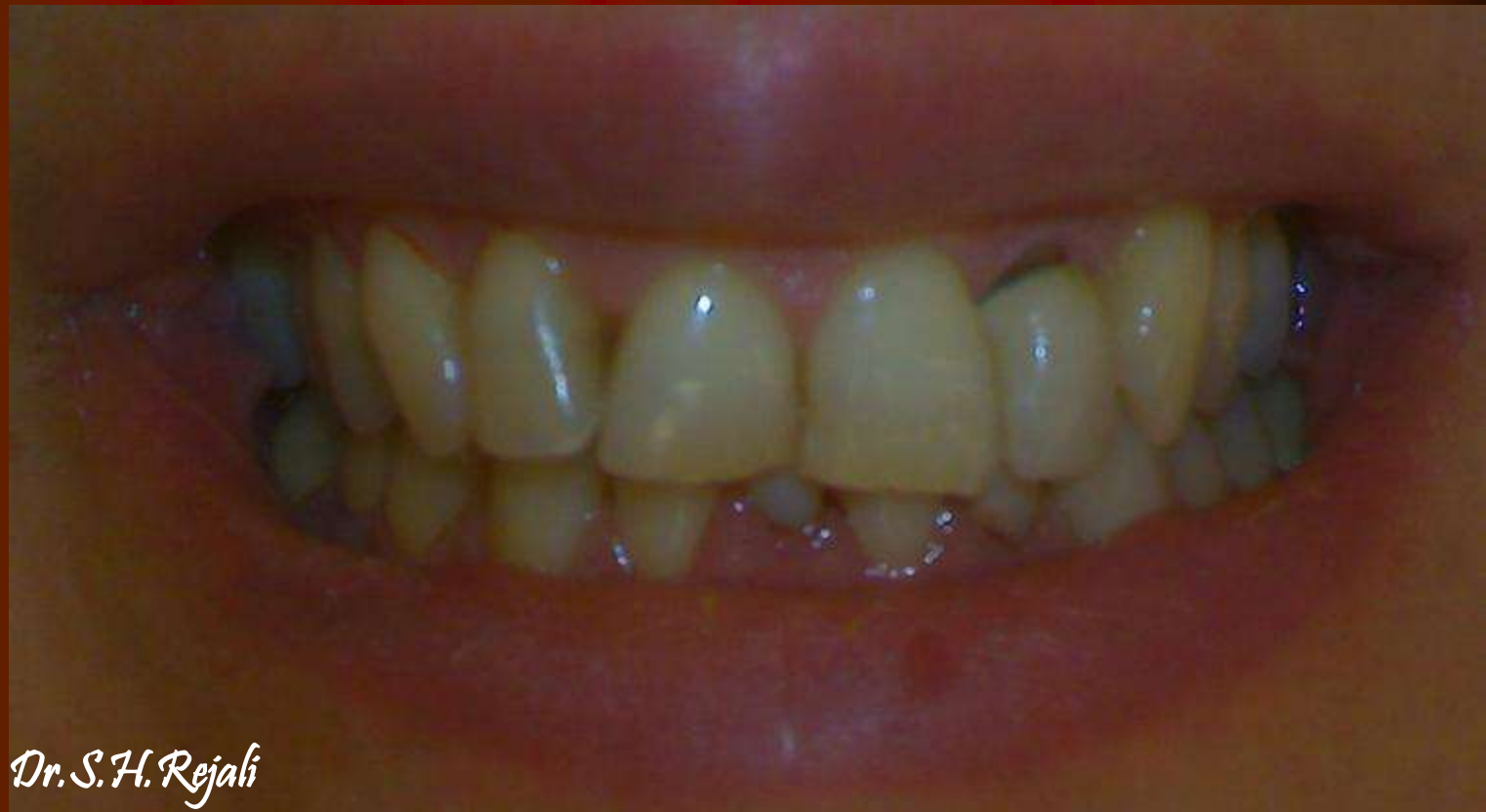● با درمان لامینیت زیبایی به دندان ها بازگشته است



*Dr. S. H. Rejali*

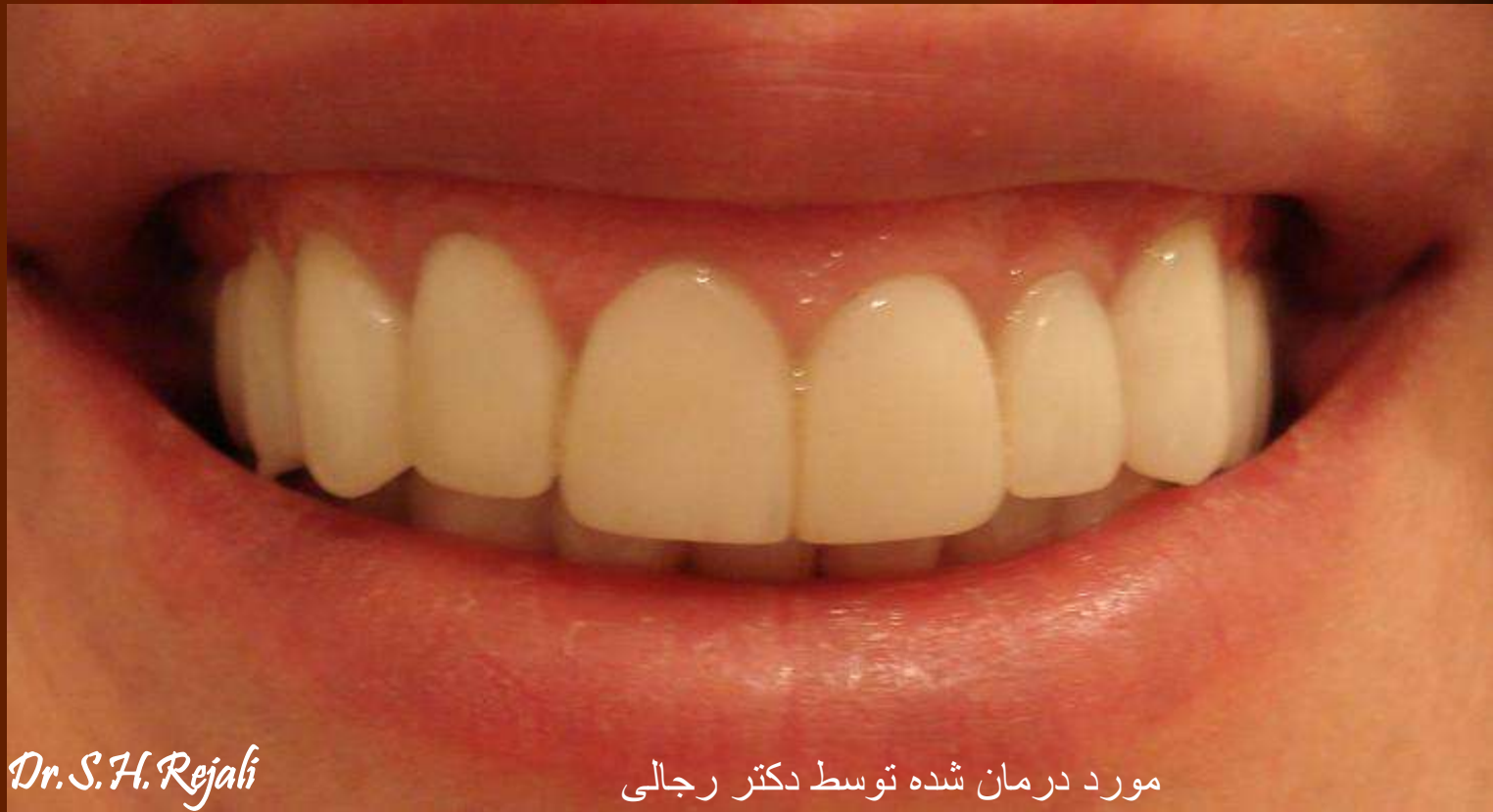مورد درمان شده توسط دکتر رجالی

# تصحیح طرح لبخند و زیبا سازی لثه ها



*Dr. S. H. Rejali*

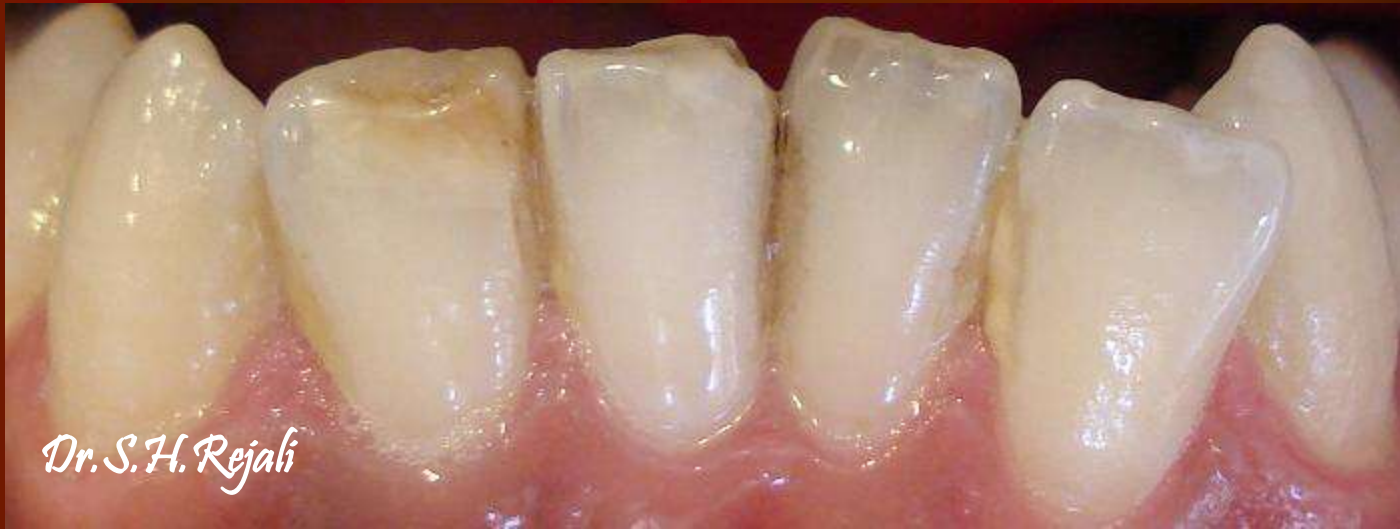# زیبائی دندان ها ولته ها پس از درمان



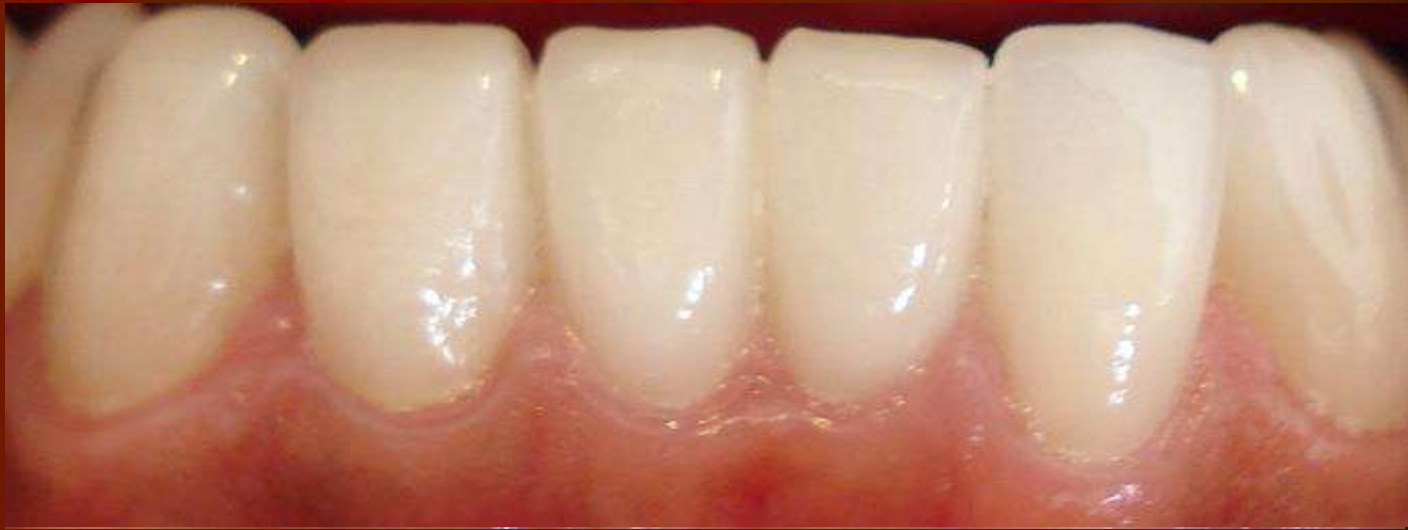Dr. S. H. Rejali

مورد درمان شده توسط دکتر رجالی

# دندان های نامرتب فک پائین همراه با نقائص مینا



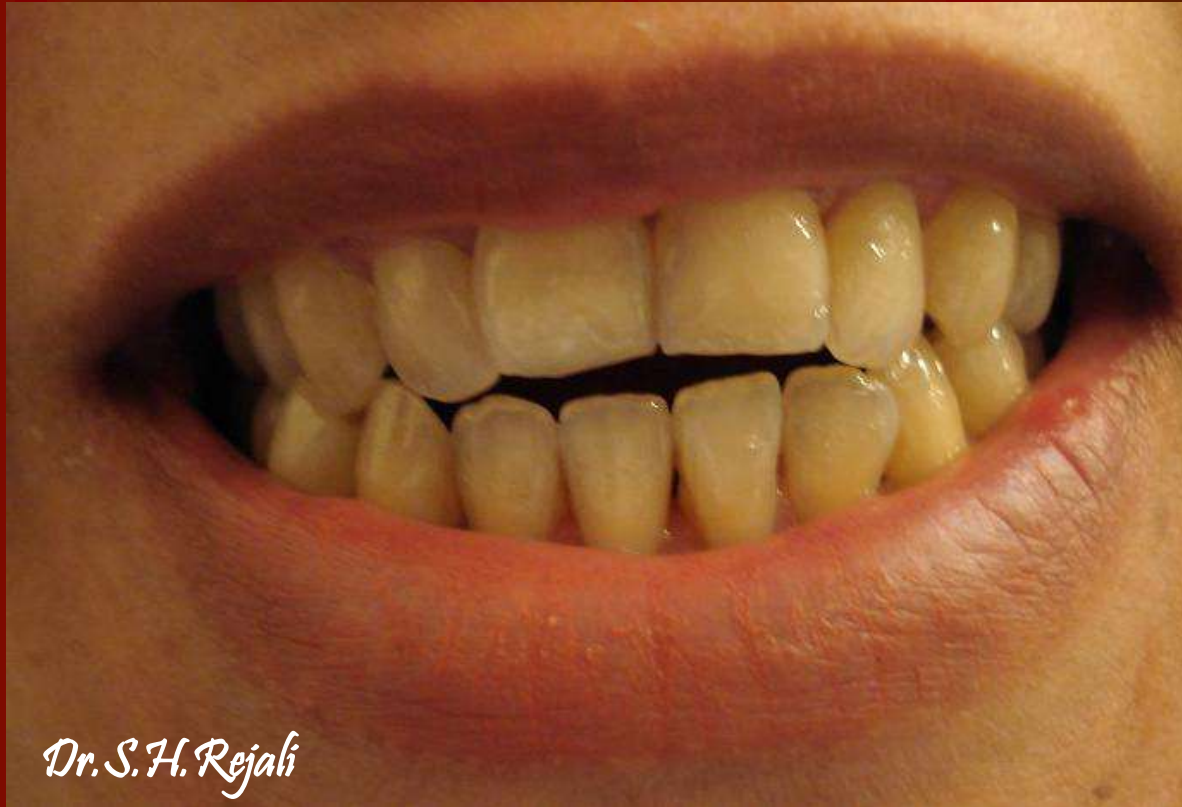# مرتب شدن دندان ها با لامینیت چینی



*Dr. S. H. Rejali*

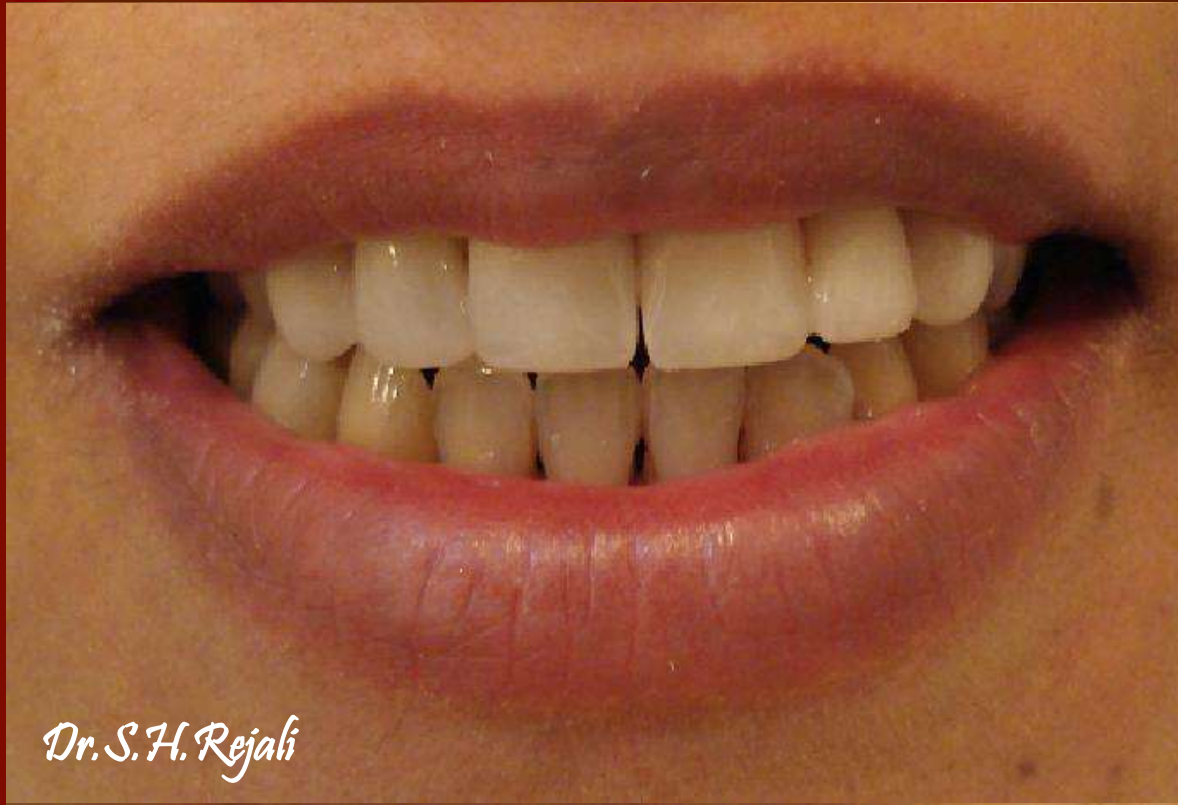مورد درمان شده توسط دکتر رجالی

# بیمار با این بایت قدامی



*Dr. S. H. Rejali*

# فاصله بین دندان های بالا و پائین با لامینیت از بین رفته است

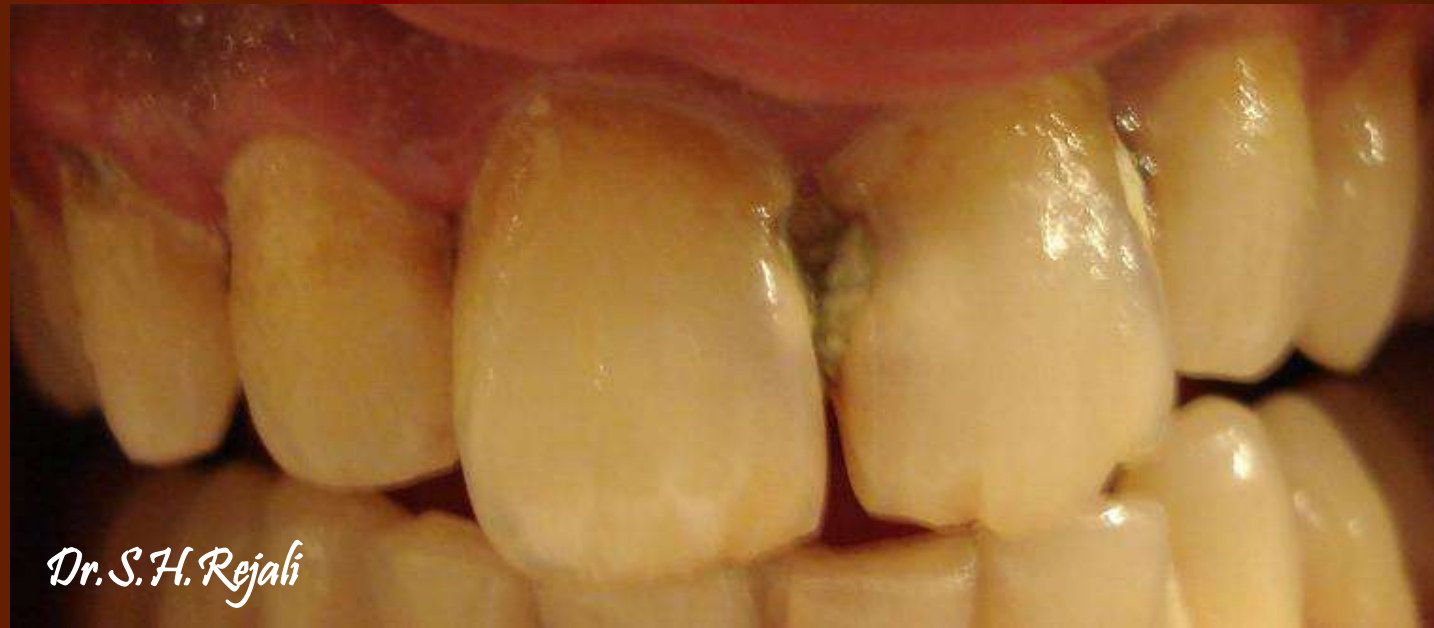

*Dr. S. H. Rejali*

مورد درمان شده توسط دکتر رجالی

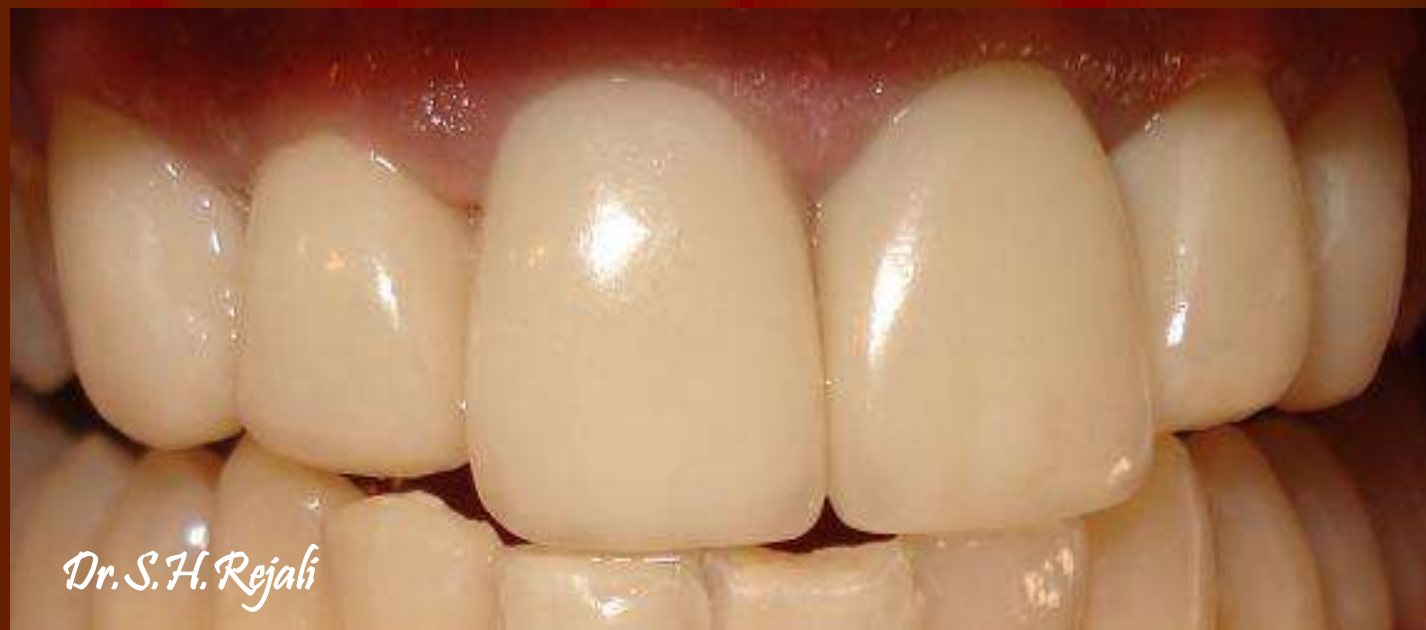

# پوسیدگی های وسیع دندان های جلو



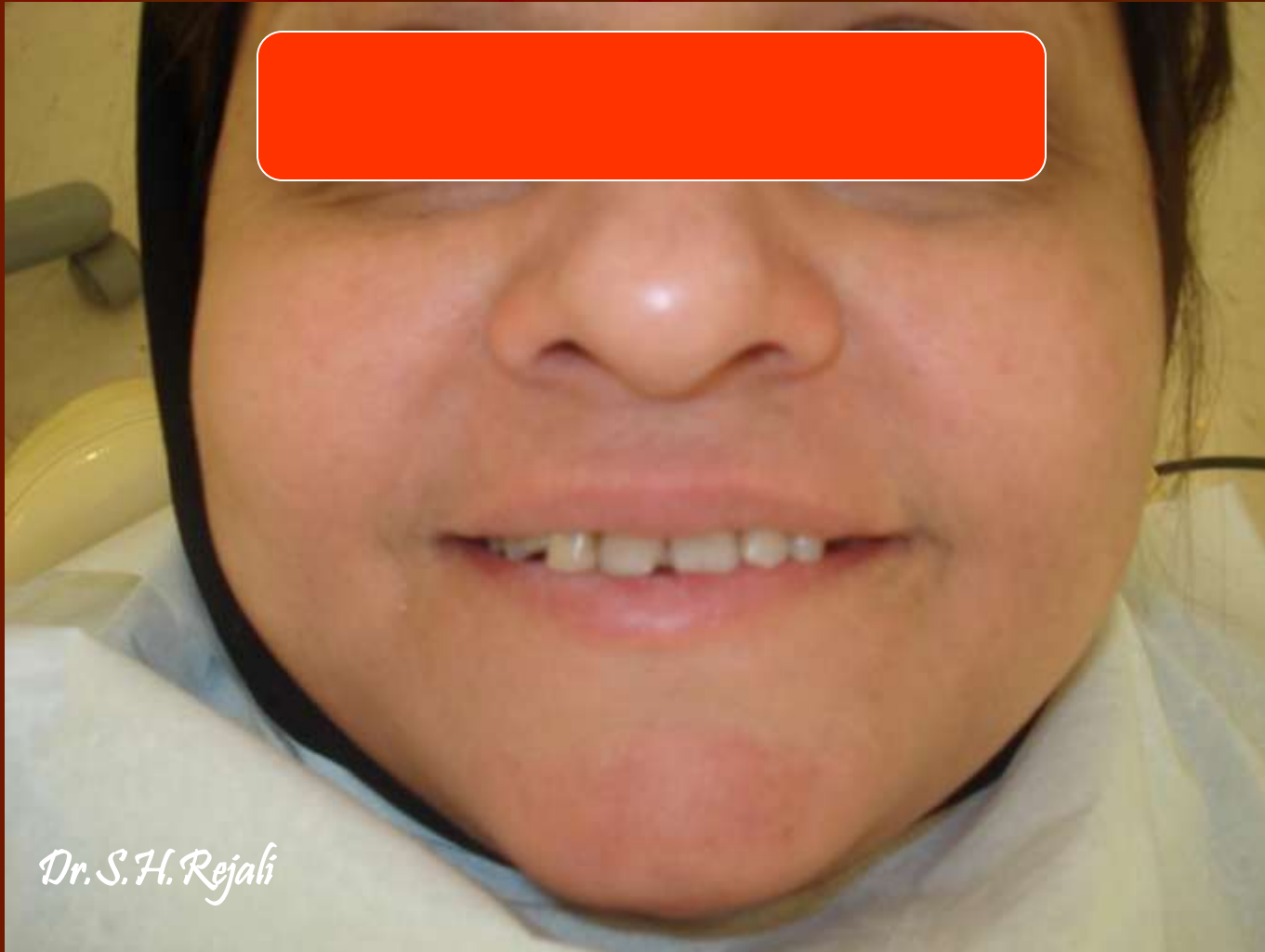*Dr. S. H. Rejali*

# درمان با دوام پوسیدگی های وسیع دندان های جلو



*Dr. S. H. Rejali*

مورد درمان شده توسط دکتر رجالی



*Dr. S. H. Rejali*



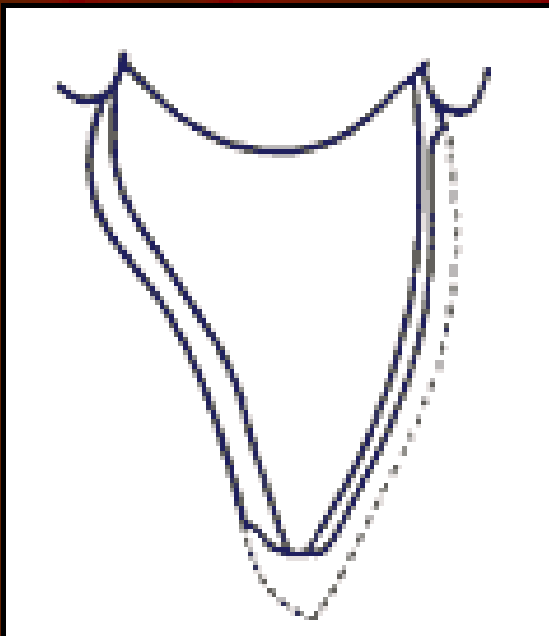
*Dr. S. H. Rejali*

مورد درمان شده توسط دکتر رجالی

لامینیت ونیر قطعات نازکی از جنس چینی شبیه مینای دندان است که به طرز ماهرانه ای در لابراتوارهای دندانپزشکی برای هر فرد ساخته می شود

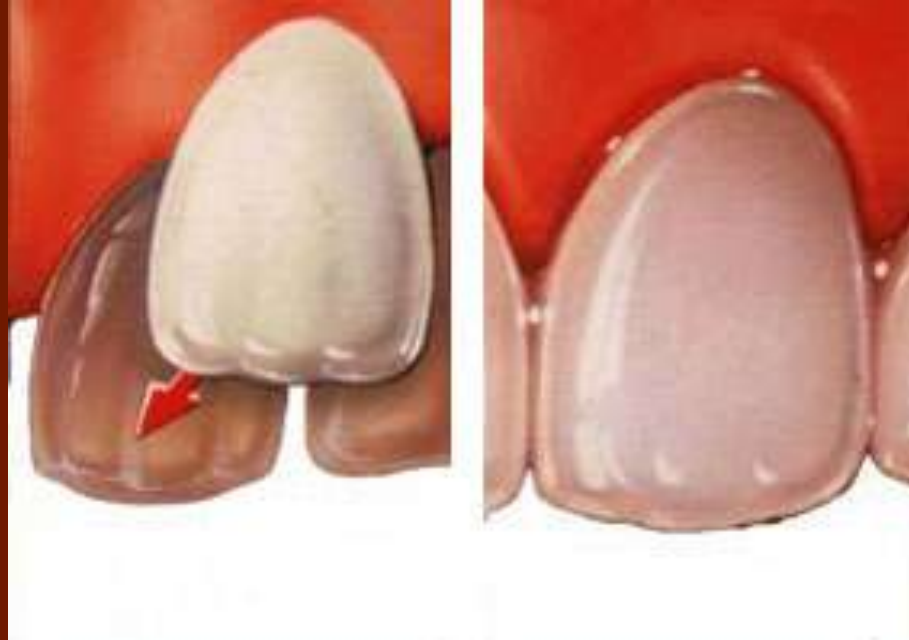


# شکل شماتیک مقطع عرضی دندان در تراش لامینیت



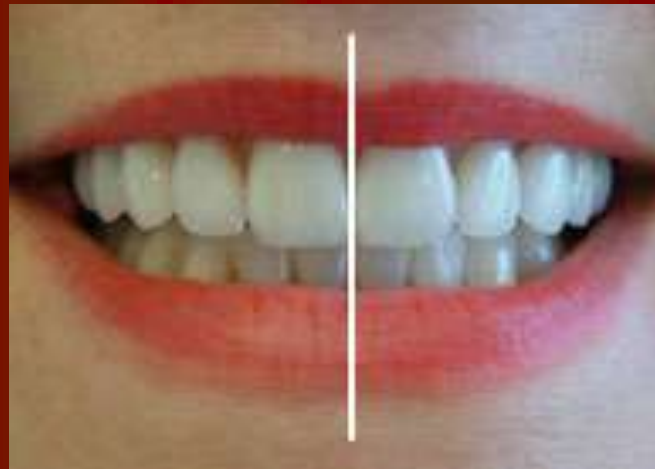*Dr. S. H. Rejali*

## نحوہ نصب لامینیت چینی



*Dr. S. H. Rejali*

## خصوصیات یک لبخند ایده آل

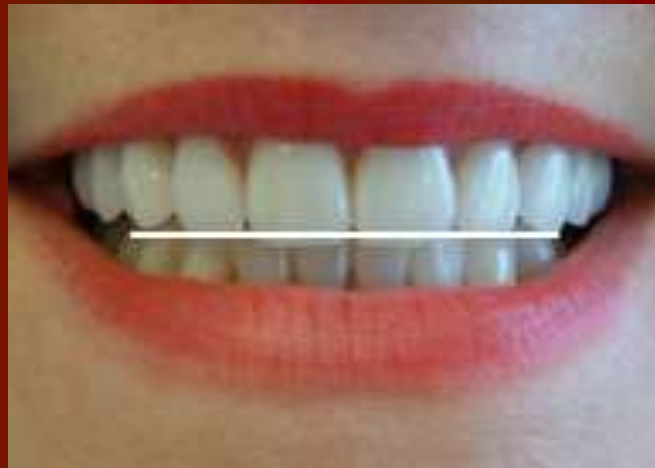

قرینگی لبخند و انطباق خط وسط دندان ها با خط وسط صورت

*Dr. S. H. Rejali*



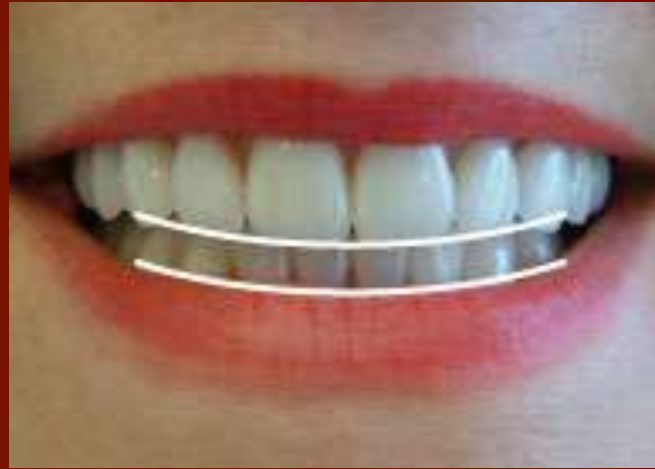## خصوصیات یک لبخند ایده آل



خط افقی که لبه دندان ها را به هم متصل می کند با خط افقی صورت موازی است

*Dr. S. H. Rejali*

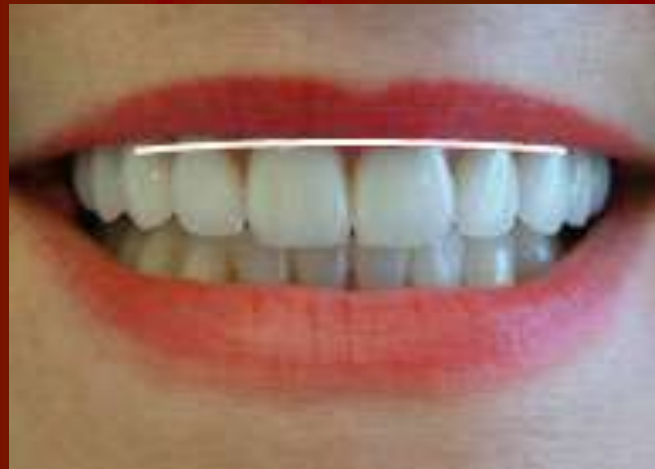## خصوصیات یک لبخند ایده آل



خط لبخند: قوس لبه دندان های بالا باید با قوس لب در هنگام لبخند موازی باشد

*Dr. S. H. Rejali*

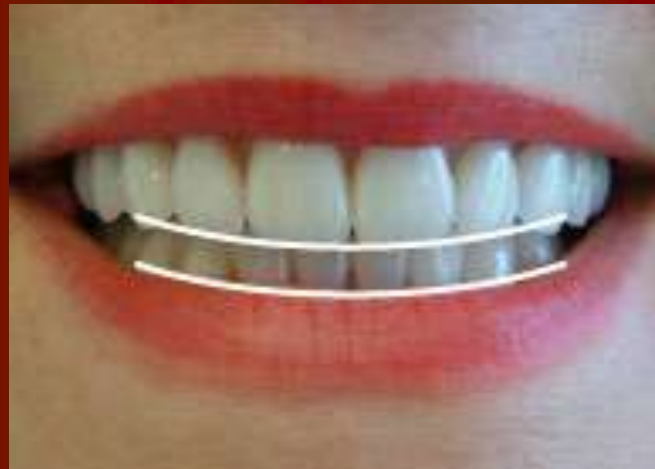## خصوصیات یک لبخند ایده آل



به طور ایده آل خط لبه لثه دندان های بالا با ید با قوس پائینی لب بالا در هنگام لبخند  
منطبق باشد تا میزان دیده شدن لثه به حداقل برسد

*Dr. S. H. Rejali*

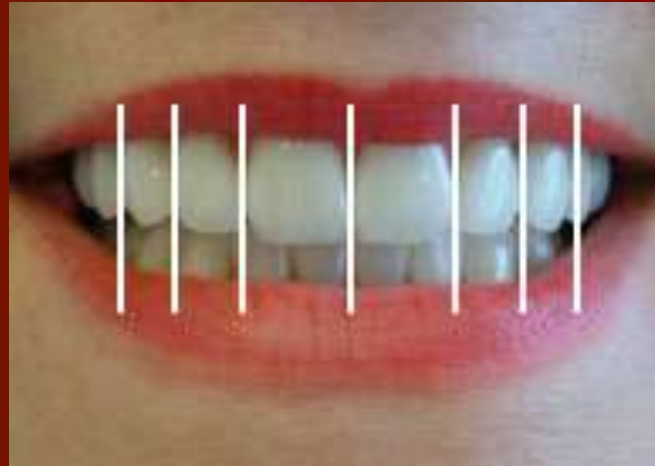## خصوصیات یک لبخند ایده آل



عرض لبخند: در افرادی که عرض لبخند کمی دارند دندان های کناری در تاریکی دیده می شوند ولی در افرادی با عرض لبخند زیاد این نواحی پر دیده می شود.

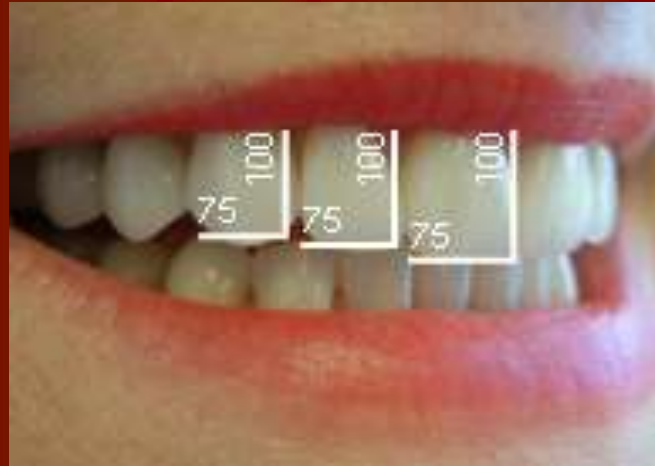
*Dr. S. H. Rejali*

## خصوصیات یک لبخند ایده آل



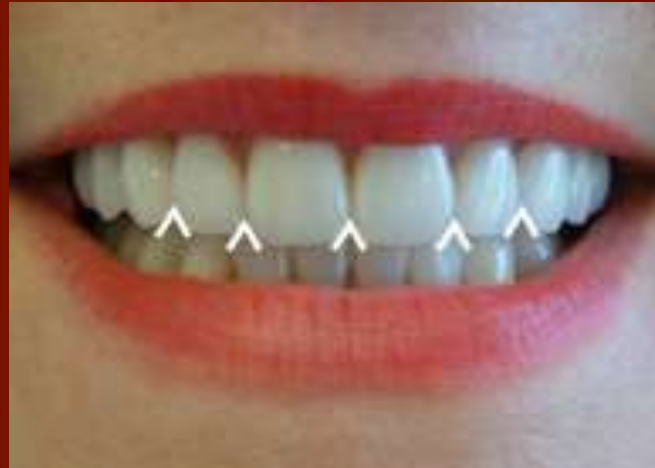قسمت قابل رؤیت دندان ها با یک دیگر از نسبت طلایی پیروی می کنند

## خصوصیات یک لبخند ایده آل



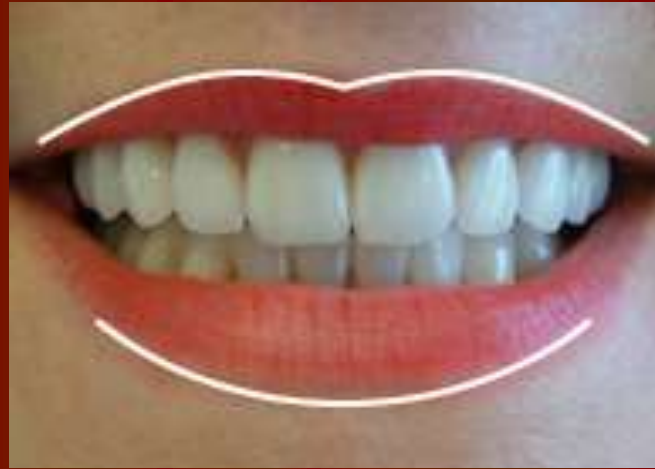نسبت طول و عرض دندان: عرض هر دندان 75% طول همان دندان می باشد

## خصوصیات یک لبخند ایده آل



امبراژور : فضای مثلثی شکلی که بین لبه هر دودندان مجاور وجود دارد.

## خصوصیات یک لبخند ایده آل



لب که نقش مهمی در زیبایی لبخند دارد ، شکل لب ، پری وقرینگی آن تأثیر زیادی در زیبایی لبخند دارد.



# درباره دکتر رجالی

دکتر سید حسین رجالی متولد سال ۱۳۴۷ در شهر اصفهان می باشد. در دوره دبیرستان را در سال ۱۳۶۵ در دبیرستان ادب اصفهان به پایان رسانده و در همان سال در دانشکده دندانپزشکی دانشگاه تهران پذیرفته شد. دکترای خود را در سال ۱۳۷۱ به اتمام رساند. از سال ۱۳۷۲ تا ۱۳۷۶ در استان چهارمحال و بختیاری دوره سربازی و طرح خود را گذراند و پس از آن مطب خود را به تهران منتقل نمود. وی دوره های تکمیلی در زمینه ایمپلنت و زیبایی را در داخل و خارج کشور گذرانده و عمده فعالیت حرفه ای خود را به کار در این زمینه ها معطوف کرده است. مطب فعلی وی در سعادت آباد تهران قرار دارد.

## ● دوره های تکمیلی:

- دوره آموزشی ایمپلنت فریادنت آلمان سال ۲۰۰۰ تهران - ایران
  - دوره آموزشی ایمپلنت سنتر پالس آمریکا سال ۲۰۰۳ تهران - ایران
  - دوره آموزشی بریج های کامپوزیتی تقویت شده با فایبراستر الیا- سال ۲۰۰۳ تهران - ایران
  - دوره آموزشی بیسیک ایمپلنت ITI سوئیس سال ۲۰۰۴ تهران - ایران
  - دوره آموزشی کلینیکی پروتز ایمپلنت ITI سوئیس سال ۲۰۰۴ تهران - ایران
  - دوره مسنر ایمپلنتولوژی فرانسه سال ۲۰۰۵ - پاریس
  - دوره پیشرفته ایمپلنت سیستم نوبل بایوکر سوئد بازسازی استخوان- سال ۲۰۰۶ گوتنبرگ سوئد
  - کنگره بین المللی استواینتریشن اروپا - سال ۲۰۰۷ بارسلونا اسپانیا
- ## ● عضویت در مجامع علمی:

دکتر رجالی هم اکنون عضو مجمع بین المللی ایمپلنتولوژیست های دهان ICOI می باشد.

آدرس مطب: تهران - سعادت آباد - بلوار دریا-بین پاک نژاد وفرح زادی - شماره ۲۲۳

تلفن های مطب ۰۰۱-۸۸۳۶۱۰۰۱-۸۸۳۶۱۰۰۱-۸۸۵۶۰۳۱۹-۸۸۵۶۰۳۴۳-۸۸۶۹۵۳۴۳

Email: [dr.rejali@gmail.com](mailto:dr.rejali@gmail.com)

Weblog: <http://dentistry.blogfa.com>

